Terapia Restauradora Adhesiva Directa : Parte 1
Fundamentos y Técnicas de Réplica Anatómica con Matriz Oclusal y técnica de estratificación anatómica

Sergio Ariosto Hernández Delgado

Egresado de la Universidad Nacional Autónoma de México
Práctica privada en la Ciudad de México dedicada a Odontología Restauradora y estética.
Profesor de clínica integral en la Universidad Tecnológica de México
Miembro de la International Association for Dental Research
Fellow de la academia Pierre Fauchard

Mónica Esther Becerra Moreno

Egresada de la Universidad Nacional Autónoma de México
Maestría en Ciencias Odontológicas por la Universidad Nacional Autónoma de México
Práctica privada en la Ciudad de México dedicada a Odontología Preventiva y de Mínima Invasión

"En tiempos de cambio, quienes estén abiertos al aprendizaje se adueñarán del futuro, mientras que aquellos que creen saberlo todo, estarán perfectamente equipados para un mundo que ya no existe"

Eric Hoffer 1902 - 1983

Introducción

De forma recurrente en la clínica dental, los pacientes acuden en la búsqueda de resolución de problemas vinculados a la necesidad de atención generada por la fractura de alguna restauración, un diente con molestia o dolor recurrente, la fractura dental o alguna necesidad cercana con un peso específico en su vida social que los lleva a la proximidad de nuestro campo de acción. Cada situación presenta características únicas que pueden ubicar a nuestros pacientes en el límite de las opciones de mayor longevidad para casos semejantes según lo probado por la literatura especializada en el área y adicionalmente en un país con contrastes socioeconómicos como el nuestro y elevada prevalencia de caries [1], no siempre es factible mantener una única opción de tratamiento para la resolución de la necesidad presentada.

El objetivo de este trabajo es acercarnos a tres técnicas la estratificación, la obturación en bloque y el uso de matrices oclusales. Dichas técnicas son derivadas de los paradigmas vigentes en la práctica odontológica planteando una vasta oferta de soluciones para las necesidades más recurrentes en la consulta dental, la Terapia Restauradora Adhesiva Directa (TRAD) implica una resolución inmediata a una necesidad constante y conocida en casi todos los niveles de atención que involucra esta área, desde la remoción de una lesión primaria de caries hasta la obturación de la chimenea de un implante. El enfoque del presente trabajo es conocer algunos racionales y técnicas de aplicación de la TRAD sobre dentición natural.

La evolución de la odontología restauradora, los alcances tecnológicos y clínicos del área, el desarrollo de nuevos biomateriales que subsanan las limitaciones de generaciones anteriores, nos exponen al planteamiento de una solución conforme a los paradigmas de formación que cada profesional de la odontología tiene en sus antecedentes curriculares, su experiencia clínica y su capacidad de desarrollar nuevas perspectivas basadas en su aprendizaje extracurricular y de formación continua. [2]

Desde el comienzo de la práctica de la odontología basada en la adhesión del substrato y los materiales restauradores, el manejo de la adhesión al esmalte y dentina es uno de los principales objetos de estudio apenas desde mediados de los años 50´s. [3] La aparición de los materiales poliméricos en la escena de la odontología restauradora desde los desarrollos revolucionarios de R. L . Bowen en la misma década, [4] hasta las mas recientes inclusiones de técnicas basadas en el uso de siloranos y resinas con metacrilatos modificados para obturación directa en técnica de bloque, cada uno de estos desarrollos ha generado una continua y vigente polémica sobre la idoneidad de los materiales, tecnologías y técnicas para su aplicación en la práctica clínica, considerando su uso como restauración de largo plazo. [5]

Algo particularmente interesante es el observar que desde el inicio Rafael L. Bowen, realizó pruebas de tiempos de polimerización, contracción, solubilidad, desintegración, sorción acuosa, coeficiente de expansión térmico lineal, estabilidad de color, opacidad visual, resistencia compresiva, resistencia a la tracción, módulo de elasticidad, resistencia a la indentación y toxicidad.[6] Todas estas propiedades son clínicamente importantes en la actualidad para la realización de restauraciones que utilizan materiales restauradores poliméricos compuestos o composites.

En la época actual la demanda por parte de los pacientes de restauraciones estéticas, la controversial presencia del mercurio en los sistemas de salud bucal del sector público y su aplicación en el sector privado, así como la relación de la amalgama y los riesgos ambientales que genera su uso y el deficiente manejo de residuos en la práctica odontológica, han reducido gradualmente la aplicación de este material restaurador.[7]

Entre las principales ventajas que existen en el uso de la restauración adhesiva por técnica directa podemos enumerar las siguientes: disminución de costos, resolución inmediata en la cita de aplicación, resultados estéticos favorables, excelentes datos de durabilidad de las restauraciones de resina compuesta en comparación con otros materiales. Entre sus principales desventajas se encuentran las causas más comunes de falla que son relacionadas al uso de materiales restauradores con bajo desempeño, falta de apego del paciente, errores del operador durante la restauración, hábitos deficientes de higiene bucal del paciente, predisposición y alto riesgo de caries preexistente entre otros. Dichas fallas se manifiestan regularmente como caries secundaria, fractura de las restauraciones o del remanente dental, desgaste prematuro, interferencias oclusales, insuficiencia masticatoria y sensibilidad postoperatoria.[8]

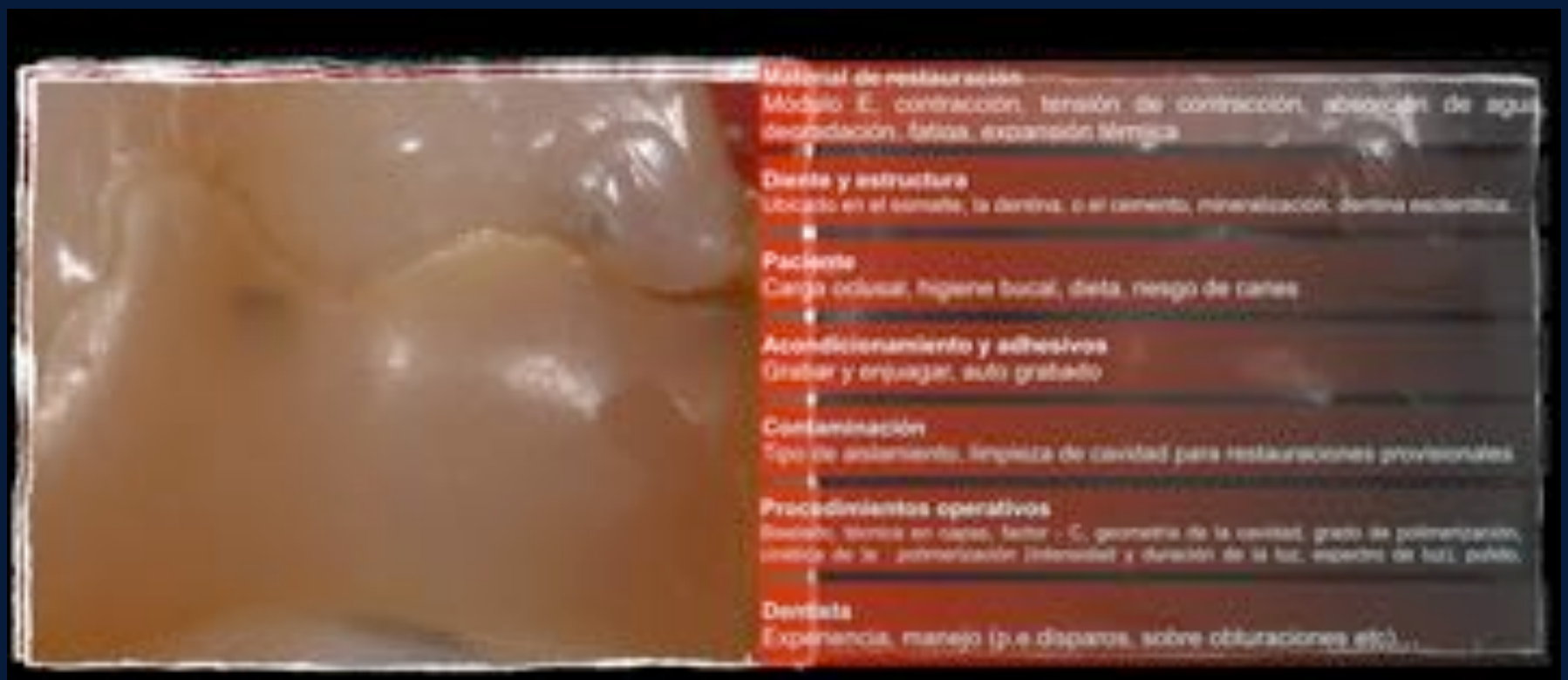

Figura. 1 factores causales y asociados de la falla de las restauraciones adheridas directas.

Las restauraciones directas con resinas compuestas requieren de la implementación de una cuidadosa fase de creación de una eficiente interface adhesiva, misma que se obtiene mediante la puntual identificación del substrato y sus características. Si bien es notable la evolución de los adhesivos hasta la actual clasificación comúnmente referida en la literatura de adhesivos auto-grabantes (self-etch) y adhesivos de grabar y enjuagar (etch and rinse), la técnica de grabado total introducida a finales de la década de 1970[9], que involucra el grabado de esmalte y dentina para la exposición las fibrillas de colágeno de la dentina para una posterior infiltración de la colágena desmineralizada para la formación de una capa híbrida, fue un desarrollo fundamental para la práctica adhesiva actual sigue siendo ampliamente enseñada y utilizada de forma casi universal, pese a las preocupación inicial relativa a las complicaciones del potencial daño a los tejidos pulpares por el ácido fosfórico.[10] Se ha probado que los sustratos dentinarios presentan una mejor hibridación cuando se utilizan adhesivos de sexta generación (primer + adhesivo sin necesidad de grabado ácido) y séptima generación (autograbantes monocomponentes) particularmente en cavidades donde el sustrato mas amplio es de dentina superficial y media. Esta interacción se logra mediante el uso de compuestos con diferentes niveles de pH que actúan sobre las estructuras dentales mediante monómeros funcionales. [10,11]Aunque es bien sabida la limitación que tienen los sistemas auto-acondicionantes en la desmineralización del esmalte, se ha probado ampliamente que la aplicación de técnicas como el grabado selectivo del esmalte permiten optimizar el desempeño de este tipo de compuestos y reduce de forma efectiva y significativa el riesgo de daño pulpar por exceso de tiempo en el grabado ácido y desecación de la matriz dentinaria, así como la reducción del potencial de causar hipersensibilidad postoperatoria y de la degradación por Metaloproteinasas de matriz (MMP´s).[12, 13]

La promesa actual de los fabricantes de bio-materiales dentales gira en torno a la aplicación de los compuestos conocidos como adhesivos universales (all-etch), que permiten el uso de los adhesivos en técnicas que van desde el grabado total, el grabado selectivo, autoacondicionamiento hasta el sellado dentinario inmediato. Técnicas aplicables tanto para restauración directa como indirecta. Dichos adhesivos cuentan en su composición con elementos como el 10-Metracriloiloxidecildihidrogeno fostato que tiene una buena interacción con la hidroxiapatita incluso en ausencia de grabado ácido, formando sales de calcio no solubles. Algunos nuevos adhesivos cuentan en su formulación con Polímero metacrliado de ácido carboxílico (MCAP) para incrementar la reactividad y enlaces con el apatita del diente permitiendo mediante la presencia de múltiples grupos carboxílicos ácidos una unión de mayor efectividad y concentración de enlaces con la superficie dental. Se ha probado el uso de compuestos como el cloruro de benzalconio y el bromuro de metracrilioloxidecilpirirdinio para reducir el potencial de degradación de la interfase adhesiva, aunque sin evidencia clínica de largo plazo, pero está documentado extensamente el menor riesgo de degradación que sufren las interfaces generadas por adhesivos auto-acondicionantes, por su limitada exposición al ácido ortofosfórico y mejor hibridación de la dentina por su proceso activo de aplicación y tiempo de inbricación.[15]

Una de las dudas más comunes para los odontólogos que realizan restauraciones adhesivas es relativa al uso de adhesivos dentinarios y la degradación de la interface adhesiva, la evidencia actual nos plantea que los adhesivos ideales aun no se encuentran disponibles en el mercado, pero tenemos excelentes opciones que nos acercan al estándar deseable para la práctica contemporánea con propiedades como: 1)reducción u omisión del uso del ácido fosfórico como pretratamiento de la dentina y requerir solamente el grabado selectivo del esmalte. 2)tener un suave efecto de auto-acondicionamiento con presencia de monómeros funcionales como el MDP. 3)no contener solventes. 4) tener propiedades antibacterianas.[15]

La implementación de una técnica universalmente aceptada para la restauración adhesiva directa en dentición natural permanente, decidua y mixta cuentan con factores complejos para su selección efectiva debido a las diferencias histológica y de comportamiento bio-mecánico de las estructuras dentales en los diferentes periodos de envejecimiento de los órganos dentales.[16] Es por ello que este documento solamente plantea un protocolo que puede ser de utilidad para orientar a los clínicos restauradores en el proceso de restauración de algunas condiciones con alta recurrencia en la clínica probado principalmente en dentición permanente.

El protocolo propuesto para la aplicación de Terapia Restauradora Adhesiva Directa aplica tanto para dientes anteriores como posteriores siendo el enfoque de esta parte del trabajo solamente la dentición posterior.

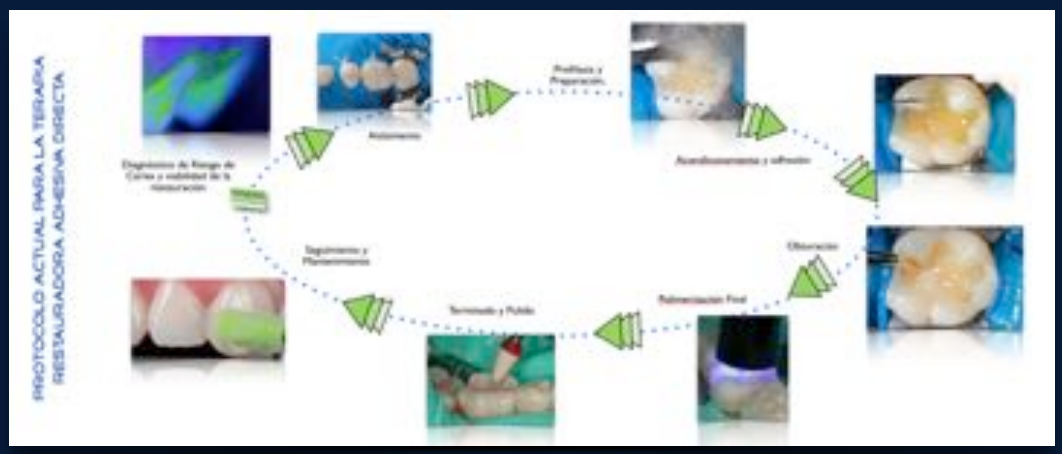

Figura 2. Modelo propuesto en 2010 de protocolo para la terapia restauradora adhesiva directa por Mónica Becerra y Sergio A. Hernández

Para la remoción de la caries en los órganos dentales con tejidos afectados e infectados es de gran utilidad la aplicación de métodos cualitativos o cuantitativos de la presencia de la enfermedad, realizando un diagnóstico confiable basado en un equilibrio entre sensibilidad de la prueba y especificidad de la misma. Además del bien conocido método de observación clínica directa, observación clínica indirecta, exploración visual asistida con magnificación, exploración visual tacto-asistida y tinción para el diagnóstico de caries, entre otros recursos se cuenta con la posibilidad de utilizar mecanismos de identificación del tejido con presencia de metabolismo bacteriano activo en la capa externa infectada como los brevemente enumerados en la tabla 1.

Tabla 1.1 Revisión de métodos para el diagnóstico de caries (Adaptado de los trabajos de: Lussi y Angmar-Månsson, 2008 y Pretty, 2006)

Principio físico	Método
Rayos x	Mejoramiento digital de imagen Radiografía digital de substracción
Luz	Transiluminación por fibra óptica (FOTI Fluorescencia Cuantitativa Inducida por Luz (QLF) Fluorescencia Inducida por Laser (Diagnodent) Fluorescencia inducida por luz Violeta (FACELight) Tomografía de coherencia óptica (OCT)
Corriente Eléctrica	Medición de la conductancia eléctrica (ECM) Medición de la impedancia eléctrica
Ultrasonido	Detector ultrasónico de caries

Una eficiente alternativa es el uso de la fluorescencia visible estimulada mediante luz violeta de 415 nanómetros, ya que incrementa por lo menos en un 25% la especificidad de la identificación trans-operatoria del tejido infectado y caries activa, lo que nos permite removerlo más rápida y eficazmente además de favorecer la observación de materiales restauradores que requieren ser reemplazados por microfiltración o degradación.[17]

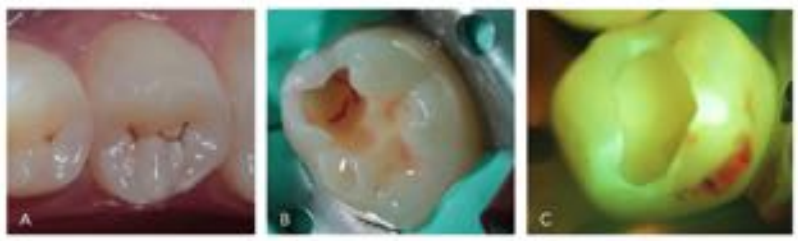

Figura 3. A) Inspección visual indirecta, B) Tinción reveladora, C) Imagen con FACElight | W&H | Buermoos, Austria.

La resolución clínica de las situaciones que se presentan cotidianamente presentan retos particulares desde su valoración inicial y la determinación de la ruta clínica que recibirá el caso clínico observado, en este trabajo documentamos dos casos clínicos de restauración en dientes posteriores de la práctica habitual y su resolución individual con la combinación de las técnicas descritas a continuación en cada caso.

Revisión de la Literatura

Técnica de Réplica Anatómica con Matriz Oclusal

La Técnica de Réplica Anatómica con Matriz Oclusal (TRAMO) es una terapia restauradora sencilla, de aplicación rápida que permite al odontólogo devolver la forma anatómica original a los dientes comprometidos con caries cuya superficie oclusal se encuentre intacta.

TRAMO está indicada en molares y premolares cuya anatomía sea compleja; en órganos dentarios situados en zonas de difícil acceso; en pacientes con apertura mandibular limitada y en todas aquéllas condiciones que ameritan tratamientos de corta duración.

La técnica TRAMO fue utilizada por primera vez en 1989 por Mandarino y cols, como un intento por resolver el problema estético funcional de la estrucutra dental comprometida por la caries, preservando las características anatómicas originales.

Diversos autores han publicado variantes a la técnica original de TRAMO, todas ellas encaminadas a buscar materiales y procedimientos que repliquen con mayor exactitud las características anatómicas oclusales para la obtención de una anatomía apegada a la morfología original de cada diente, manteniendo no solo la forma sino la funcionalidad masticatoria.

La parte más compleja de TRAMO es la confección de la matriz oclusal que debe ser fiel, estable a los cambios dimensionales y elaborada de un material transparente que permita el paso de luz para realizar la fotopolimerización de la resina a través de ella. La matriz permite eliminar el tiempo de modelado de la restauración.

La matriz debe ser una réplica de la superficie oclusal por lo que debe tomarse antes de realizar la apertura de la cavidad, ya que al realizar la remoción de la caries se pierden los detalles anatómicos.

Los materiales empleados para la confección de la matriz principalmente son polivinilsiloxano, resina acrílica transparente, acrílico transparente autopolimerizable, silicona, cementos temporales transparentes, polietileno montado sobre una base de policarbonato, entre otros.

La terapia con TRAMO puede ser generalizada en la práctica odontológica con resultados funcionales y estéticos de alto nivel gracias a la fidelidad de la anatomía oclusal que puede obtenerse mediante esta técnica.

La Técnica de Estratificación Oblicua por Capas Incrementales (TEOCI)

Esta técnica surge como una respuesta para contrarrestar una de las principales desventajas de los composites a base de resina: el estrés de contracción. Se ha documentado que el estrés de contracción es la principal causa de la sensibilidad postoperatoria o fractura de la interfase adhesiva en los órganos dentarios recién restaurados.

Existen tres factores asociados principalmente con la intensidad del estrés en una restauración adhesiva: la geometría de la cavidad o factor de configuración (Factor C), las características de los materiales restauradores directos, la cinética de la polimerización y la técnica restaurativa. Estos factores son determinantes en la preservación de la unión del diente con el material de obturación y la longevidad de la restauración.

TEOCI se enfoca en disminuir el estrés de polimerización ocasionado por la técnica restaurativa a partir de la colocación del material de obturación en capas oblicuas incrementales basado en el principio del Factor de Configuración Cavitario (Factor C).

El Factor C es el valor resultante de una razón dada entre el número de superficies usadas en la adhesión y el número de superficies no adheridas (o libres) en una cavidad con seis caras, el valor obtenido traduce numéricamente el estrés de contracción que ejercen las resinas tras la polimerización. Mientras mayor sea el número de superficies usadas en la adhesión, mayor será el valor del Factor C y en la misma proporción será el estrés de contracción.

De forma general, se considera óptimo un valor del Factor C de 0.5 en el cual el número de superficies usados para adhesión es de 2 y el número de superficies libres es de 4 (Factor C= 2/4, Factor C=0.5). El menor valor que puede obtenerse en el Factor C es de 0.2 y se presenta cuando solo una superficie es usada para la adhesión dejando 5 superficies libres (Factor C= 1/5 Factor C=0.2).

Basado en este principio surgió la TEOCI que busca obtener valores del Factor C de 0.5 en cada una de las capas de material restaurativo que son colocadas en el diente, por lo que emplea únicamente dos superficies de adhesión en capas oblicuas incrementales desde el piso de la cavidad hasta la conformación anatómica de la cara oclusal.

Esta técnica es ampliamente difundida y aceptada por la comunidad odontológica. Permite obtener restauraciones de mayor naturalidad al incorporar en su interior una gama de colores y distintos tonos de masas, generando restauraciones con un alto nivel de estética, morfología y funcionalidad.

Caso 1. Técnica de Réplica Anatómica con Matriz Oclusal (TRAMO)

Paciente femenino de 36 años de edad, ausencia de primeros molares, se presenta a la clínica con sintomatología de dolor leve provocado por estímulos de dulce y agua en los órganos dentales 45 y 47. Su imagen radiográfica no presenta evidencia de posible caries. Imagen 1a.

Se procede conforme al protocolo de TRAD, realizando aislamiento absoluto del cuadrante en que se trabajará. Se realiza profilaxis con pasta libre de fluoruro Proxy Médium Fluoride Free (Ivoclar Vivadent AG | Schaan, Liechtenstein) y se lava abundantemente. Se Lubrican los dientes en que se realizará tratamiento con vaselina utilizando un micro-aplicador y con ayuda de un micro-aplicador nuevo de tamaño mediano se proyecta hacia la cara oclusal material para sellado de dique de goma (OpalDam | Ultradent Products Inc. | South Jordan Utah). Figura 1b a 1d.

Una vez obtenidas las matrices se realizan las cavidades de mínima invasión utilizando fresas de fisurotomía (SS White | Lakewood, NJ), dicho tratamiento puede realizarse sin necesidad de anestesiar al paciente debido al eficiente diseño atraumático de las puntas activas de las fresas y la eficiente irrigación de la pieza de mano utilizada (alegra LED + | W&H Dentalwerk AG | Bürmoos, Austria). Una vez abiertas las cavidades se realiza grabado total en las superficies preparadas aplicando gel de ácido ortofosfórico al 37% durante 30 segundos en el esmalte y hasta 10 segundos en la dentina. La eficiencia del grabado ácido es visible en la superficie del ángulo cavosuperficial que no refleja la luz por la pérdida microscópica de continuidad en su superficie. Figura 1e a 1i.

Se realiza la aplicación de adhesivo monocomponente para técnica de grabado total Tetric N-Bond (Ivoclar Vivadent) por técnica pasiva en esmalte y técnica activa en dentina. Posteriormente se aplica una cantidad mínima de resina fluida en tonalidad de dentina A3.5 Tetric N-Flow (Ivoclar Vivadent) para incrementar la disponibilidad de enlaces vinílicos en el piso de la cavidad y maximizar la adherencia con el material modelable.

Figuras: 1a Vista oclusal de los órganos dentarios 45 y 47. 1b Aislamiento absoluto. 1c Profilaxis. 1d Matriz oclusal. 1e y 1f Apertura de cavidad con fresas de fisurotomía para preservar la mayor cantidad de tejido dental sano.

1a

1b

1c

1d

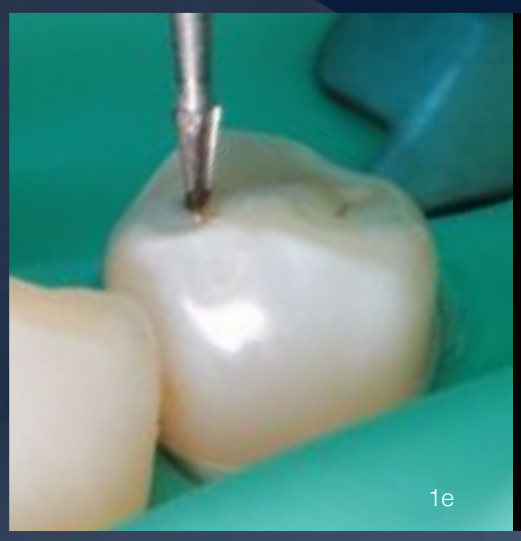
1e


1f

Figuras: 1g. Grabado ácido selectivo del esmalte, se observa la formación de burbujas que indican la acción ácida sobre la superficie de los dientes 45 y 47. 1h Enjuague y secado de la superficie oclusal, se puede observar el cambio de coloración (blanco tiza) de la superficie grabada del esmalte. 1i Colocación del adhesivo técnica pasiva en esmalte y técnica activa en dentina. 1j Aspecto brillante de la dentina y el esmalte acondicionados. 1k Colocación de resina fluida tipo dentina como liner y resina moldeable de curado en bloque. 1l Aplicación del material con instrumentos de punta fina para comprimir adecuadamente el material e impedir el atrapamiento de aire en el interior de la restauración.

Las cavidades son obturadas con ayuda de instrumentos de punta fina para poder comprimir adecuadamente el material al interior de la cavidad evitando el atrapamiento de burbujas de aires entre las reina y el adhesivo o al interior de la resina compuesta. Podemos realizar este proceso con ayuda de instrumentos como OptraSculpt Pad (Ivoclar Vivadent), Misura (LM por técnica pasiva en esmalte y técnica activa en dentina.

Posteriormente se aplica una cantidad mínima de resina fluida en tonalidad de dentina A3.5 Tetric N-Flow (Ivoclar Vivadent) para incrementar la disponibilidad de enlaces vinílicos en el piso de la cavidad y maximizar la adherencia con el material modelable. Se aplica resina moldeable Tetric N-Ceram Bulk Fill (Ivoclar VIvadent) para lograr una ligera sobre obturación cuidando sellar correctamente el ángulo cavosuperficial con ayuda de un micro-aplicador seco. Figuras 1K y 1L.

Al término de la adaptación de la resina, se cubre la cara oclusal con una tira de PTFE (teflón) previamente limpiada con alcohol isopropílico y gasa sintética, a fin de evitar la contaminación de la superficie resinosa con grasas u otros elementos propios del almacenamiento de la cinta.

Posteriormente se coloca en posición la matriz oclusal y se hace presión para verificar su correcto asentamiento. Sosteniendo una presión moderada sobre la matriz oclusal se realiza un proceso de fotocurado inicial de 15 a 20 segundos con lámpara de mas de 800mW/cm^{2,} en este caso se utilizó una Lámpara bluephase N de 1,200 mW/cm^2 (Ivoclar Vivadent AG | Schaan, Liechtenstein) en programa de rampa.

La matriz se retira para verificar la calidad de transferencia de la anatomía original a la cara oclusal restaurada, retirando el teflón y verificando con un explorador fino la continuidad de la anatomía con respecto al ángulo cavosuperficial.

Si estamos conformes con la anatomía lograda se aplica en la superficie gel de glicerina Liquid Strip (Ivoclar Vivadent) y se fotopolimeriza durante 60 segundos través del gel, para evitar la presencia de la capa inhibida en la superficie de la restauración terminada.

Finalmente se remueven los excedentes no adheridos con ayuda de un instrumento cortante y fresas de alta velocidad de carburo de tungsteno multi hojas de 20 hojas o más idealmente (p. ej. Finishing Burs | SS White | Lakewood , NJ).

Se puede hacer un pulido preliminar utilizando puntas de silicona diamantada y cepillos de carburo de silicio para obtener una mayor tersura de superficie y extender la retención de pulido, protegiendo la vida útil del material restaurador.

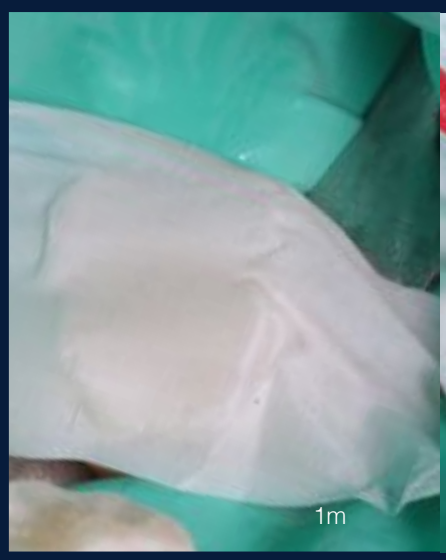
1m

1n

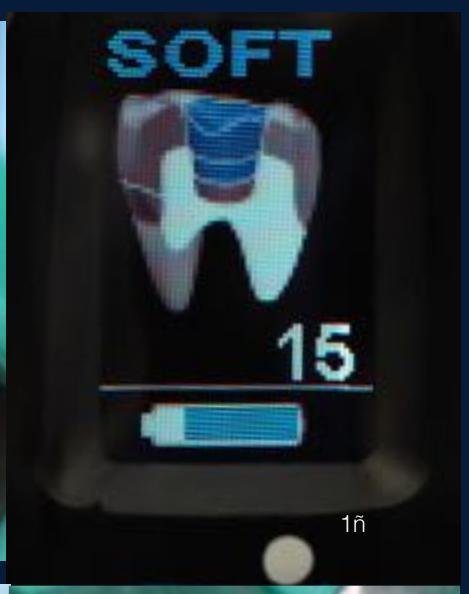

1ñ

1o

1p

1q

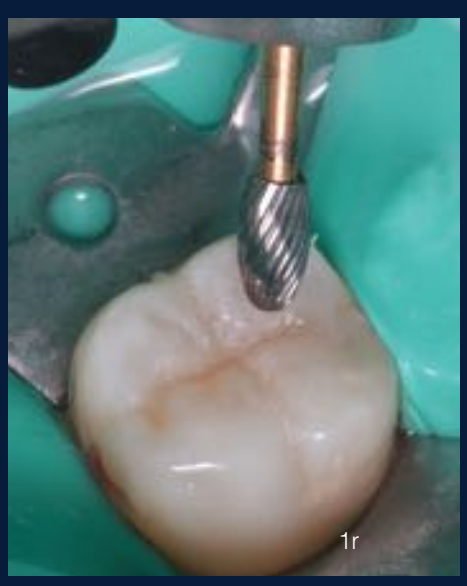
1r

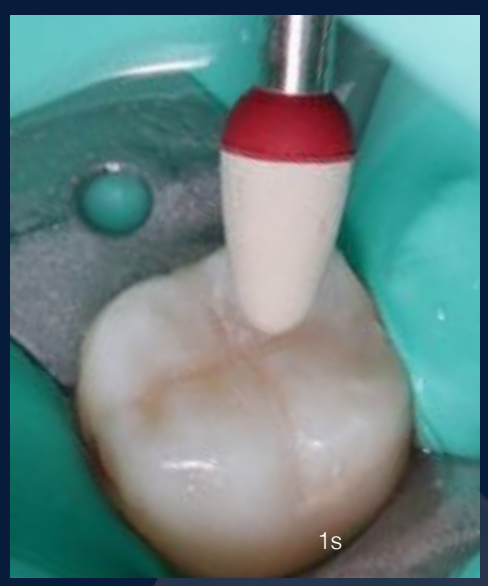
1s

1t

1u

Figuras:

1m. Colocación de cinta de PTFE sobre la cara oclusal para aplicación de matriz personalizada.

1n. Presentación y compresión de la matriz sobre la superficie resinosa en fase pre-gel recubierta con PTFE.

1ñ. Programación del equipo de fotocurado LED de 3ra generación con potencia de 1,200 mW/cm².

1o. Detalle de la huella dejada sobre la resina compuesta tras la aplicación de la matriz y fotocurado inicial.

1p. Remoción de la cinta de PTFE para valoración de la transferencia de la anatomía de la matriz al diente devolviendo un símil muy cercano a la anatomía original del diente en una forma simplificada.

1q. Aplicación de gel de glicerina para aislamiento del oxígeno de la ultima capa de resina, permitiendo alcanzar un mayor grado de conversión en superficie favoreciendo el terminado y pulido.

1r. Terminado y remoción de excedentes de resina no adherida a la restauración con fresa de carburo de tungsteno FG 739 de SS White.

1s. Pulido preliminar de paso único con punta de silicona con 72% de contenido de cristales microfinos de diamante Optrapol NG de Ivoclar Vivadent, se debe realizar con agua a una velocidad de 5,000 a 8,000 rpm. en este caso se utilizo un contrángulo WE-56 A de W&H con irrigaciónn interna.

1t.Pulido preliminar de alto brillo con cepillo de cerdas de poliamida con carburo de silicio, se debe realizar en seco a menos de 5,000 rpm, con toques intermitentes para evitar sobrecalentamiento, el movimiento debe realizarse del centro de la restauración hacia el ángulo cavosuperficial y en dirección de la rotación de la pieza de mano.

1u.Vista final después del control oclusal y segundo ciclo de pulido de 30 segundos con el cepillo de carburo de silicio. Se puede apreciar en la superficie un agradable brillo semejante al del esmalte circundante con el diente seco gracias a la eficacia de pulido de las puntas y secuencia utilizadas.

2a.

2b.

2c.

FACElight I W&H I Bürmoos, Austria

2d.

2e.

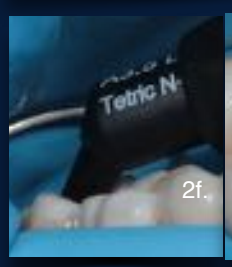

2f.

2g.

2h.

2i.

Caso 2 Técnica de Estratificación Anatómica

Paciente masculino de 28 años de edad, con mordida cruzada anterior y apertura limitada, se presenta a la clínica con sintomatología de dolor leve referido a estímulos de frío y dulce en los órganos dentales 26 y 27. Su imagen radiográfica presenta una zona radiolúcida difusa en la porción mesial de la cara oclusal del OD 27 y sin evidencia radiográfica de caries en el órgano dental 26. Situación inicial figura 2a.

Se decide proceder con la remoción de la lesión de caries primaria, previo aislamiento del cuadrante a trabajar utilizando dique de hule, mediante el uso de fresas de diamante de alta velocidad, carburo de alta velocidad y finalmente la remoción de la lesión profunda se realiza mediante el uso de baja velocidad y fresas de polímero de vidrio (Smart Burs II | SS White| Lakewood , NJ). Aislamiento absoluto y remoción de caries figuras 2b y 2c.

Se revisa la cavidad diseñada mediante el uso de luz de 405 nm (FACElight | W&H Dental werk AG| Buermoos, Austria) y se verifica la configuración cavitaria con superficies internas redondeadas, ángulo cavosuperficial con esmalte cortado con ángulo interno a 90° sin bisel.

Se procede a la aplicación de ácido grabador con técnica de grabado selectivo, sobrepasando ligeramente los límites de la preparación cavitaria utilizando Total Etch, ácido ortofosfórico al 37% (Ivoclar Vivadent AG | Schaan, Liechtenstein). Y consecuentemente se aplica por técnica pasiva sobre la superficie del esmalte y de forma activa sobre la dentina, un adhesivo monocomponente autograbante nano-optimizado a base de bisacrilamida, agua, entre otros componentes, hasta dejar una capa con brillo uniforme, se dispersa con chorro de aire suave de forma indirecta hasta eliminar el movimiento de superficie y se fotocura por 10 segundos (Tetric N-Bond Self Etch Ivoclar Vivadent AG | Schaan, Liechtenstein). Figura 2e.

Se aplica una delgada capa de resina fluida con nanorrelleno Tetric N-Flow A 3.5 Dentin, para incrementar la disponibildad de enlaces vinílicos para la estratificación subsecuente, se aplica posteriormente una capa cóncava de Tetric N-Ceram A3.5 Dentina separada con la marcación de la foseta central y surcos secundarios a fin de disminuir la tensión de contracción de la restauración realizada y se fotocura durante 20 segundos en programa soft start. Se aplica un tinte resinoso como caracterizador Tetric Color Ocre, a fin de crear un efecto de mayor cromaticidad en la porción de la foseta central. Para terminar la restauración, se complementa la anatomía con una capa de esmalte Tetric N-Ceram esmalte de color A2 y finalmente se colocan detalles en esmalte acromático Tetric N Ceram T, con la finalidad de lograr una mejor funcionalidad de las vertientes en la masticación y consecuentemente una mejor integración estética. Se verifican los contactos oclusales, se da terminado con fresas de carburo de tungsteno y se pule utilizando puntas siliconizadas de baja velocidad. Figuras 2f a 2m.

2j.

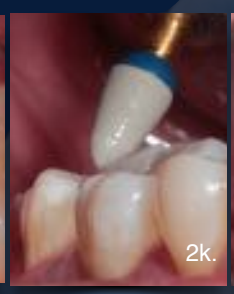
2k.

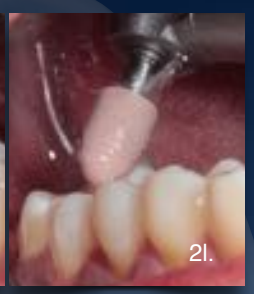
2l.

Post operatorio imediato.
2m.

Conclusión

La Terapia Restauradora Adhesiva Directa (TRAD) tuvo su origen con el surgimiento de materiales capaces de imitar las características estéticas de los órganos dentarios que podían ser fácilmente manipulados por los profesionales de la salud bucal en su consultorio. Estos materiales buscaron ser dotados con una capacidad de unión de tipo física, química o mecánica para mejorar su eficiencia funcional durante la masticación, buscando características que le permitieran mantenerse en boca durante largo tiempo en óptimas condiciones.

El surgimiento de la Terapia Restauradora Adhesiva Directa originó un cambio de paradigma en la comunidad odontológica ya que la implementación eficiente de dicha terapia ha requerido de capacitación continua en los profesionales de la salud debido a la rápida evolución y el constante cambio en la formulación de los materiales restauradores estéticos emergentes que buscan mejorar sus propiedades con la finalidad de emular cada vez más la naturaleza dental, así como de los avances en el conocimiento nanoestructural de los órganos dentarios que han cambiado las bases que sustentan la odontología tradicional.

La Terapia Restauradora Adhesiva Directa (TRAD) implica una resolución inmediata a una necesidad constante y conocida en casi todos los niveles de atención que involucra esta área, desde la remoción de una lesión primaria de caries hasta la obturación de la chimenea de un implante.

La adhesión al esmalte y dentina ha sido uno ejes principales de investigación en la TRAD, desde mediados de los años cincuenta y hasta la actualidad ya que busca una integración de los materiales restauradores con la estructura dental remanente para formar una sola estructura altamente eficiente en los procesos masticatorios y brindando la mayor estética posible.

Las técnicas de obturación de los materiales de restauración adhesiva directa son otro gran eje en este nuevo paradigma, las investigaciones al respecto han buscado: contrarrestar los efectos deletéreos de contracción de los materiales empleados; la tensión y deformación del diente y la restauración; permitir una eficiencia en el curado en los polímeros utilizados; de proveer mayor estética a las restauraciones; favorecer una óptima manipulación que permita emular la morfologia y propiedades ópticas de los órganos dentarios; de mejorar la eficiencia masticatoria y la calidad de vida de los pacientes.

La primera entrega de este trabajo se planteó acercarnos a dos de los tres tipos de obturación directa más utlizados: técnica de réplica anatómica con matriz oclusal, técnica de estratificación, técnica de obturación en bloque (tema de la segunda parte). Dichas técnicas son derivadas de los avances en la manipulación de los materiales restauradores que están vigentes en la práctica odontológica, planteando opciones de tratamiento fáciles de aplicar y sencillas de entender para los casos más recurrentes de la consulta dental. La correcta selección del caso y la aplicación de las ténicas nos acercará gradualmente a resultados clínicos de mejor calidad y mayor vida útil al servicio de nuestros pacientes.

Referencias bibliográficas.

1. *Fejerskov, O. Changing paradigms in concepts on dental caries: consequences for oral health care. Caries Res. 2004, 38, 182–191.*
2. *How People Learn: Brain, Mind, Experience, and School: Expanded Edition. Washington, DC: The National Academies Press, 2000.*
3. *Buonocore MG. A simple method of increasing the adhesion of acrylic filling materials to enamel surfaces. J Dent Res. 1955;34(6):849-853.*
4. *Bowen, R.L. Properties of a silica reinforced polymer for dental restorations. The Journal of the American Dental Association, January 1963, Vol. 66, No. 1, 57-64*
5. *Ferracane JL. Resin-based composite performance: are there some things we can't predict? Dent Mater. 2013;29(l):51-58.*
6. *Beginnings of the dental composite revolution. 1963. Stephen C Bayne. Journal of the American Dental Association 2013, 144: 42S-46S*
7. *Demarco FF, Correa MB, Cenci MS, et ai. Longevity of posterior composite restorations: not oniy a matter of materials. Dent Mater. 2012:28(1):87-101.*
8. *Goldstein GR. The iongevity of direct and indirect posterior restora- tions is uncertain and may be affected by a number of dentist-, patient-, and material-reiated factors. JFwti eased DenfPracf. 2O1O;1O(1):3O-31.*
9. *Opdam NJ, Bronkhorst EM, Loomans BA, Huysmans MC. 12- year survivai of composite vs. amaigam restorations. J Dent Res. 2010;89(10):1063-1067.*
10. *Fusayama T, Nakamura M, Kurosaki N, Iwaku M. Non-pressure adhesion of a new adhesive restorative resin. J Dent Res. 1979;58(4):1364-1370.*
11. *Nakabayashi N, Kojima K, Masuhara E. The promotion of adhesion by the infiltration of monomers into tooth substrates. J Biomed Mater Res. 1982;16(3):265-273.*

Referencias bibliográficas.

12. *Pashley DH, Tay FR, Breschi L, et al. State of the art etch-and-rinse adhesives. Dent Mater. 2O11;27(1):M6.*
13. *Van Meerbeek B, Yoshihara K, Yoshida Y, et al. State of the art of self-etch adhesives. Dent Mater 2011;27(l):17-28.*
14. *Ozer F, Biatz MB. Seif-etch and etch-and-rinse adhesive systems in clinical dentistry. Compend Contin Educ Dent. 2013;34(l):12-14,16,18.*
15. *Tjäderhane L, Nascimento FD, Breschi L, et al. Strategies to prevent hydrolytic degradation of the hybrid layer - a review. Dent Mater. 2013;29(10): 999-10n.*
16. *Goldstein GR. The longevity of direct and indirect posterior restorations is uncertain and may be affected by a number of dentist-, patient-, and material-related factors. JFwti eased DentPract. 2O1O;1O(1):3O-31.*
17. *Lennon AM, Buchalla W, Rassner B, Becker, K, Attin T (2006b). Efficiency of 4 caries excavation methods compared. Oper Dent 31: 551–555.*
18. *Leinfelder KF. Using composite resin as a posterior restorative material. J Am Dent Assoc 1991;122(4):65-70.*
19. *Mandarino F, Dinelli W, Oliveira Junior OB, Porto CLA, Lolato AL. Uma nova técnica de restauraçao com resina composta em dentes posteriores. RGO. 1989 Nov-Dez;37(6)460-466.*
20. *Echeverria SRPS, Imparato JCP. Técnica da Matriz Oclusal -uma alternativa para o restabelecimento de estruturas anatômicas.JBC: J Bras Clin Est Odontol. 2000 Nov-Dez;4(24):49-52*
21. *Magraf MT. Restauraçao de resina composta em dentes posteriores com matriz oclusal. J Assoc Paul Cir Dent. 1996. Abr;29(456):14-15.*
22. *Tay FR1, Frankenberger R, Krejci I, Bouillaguet S, Pashley DH, Carvalho RM, Lai CN. Single-bottle adhesives behave as permeable membranes after polymerization. I. In vivo evidence. J Dent. 2004 Nov;32(8):611-21.*
23. *Bouschlicher, Vargas, Boyer. Effect of composite type, light intensity, configuration factor and laser polimerisation contraction forces. Am J. Dent. 1997;10(2) 88-96.*
24. *Feilzer AJ, De Gee AJ, Davidson CL. Setting stress in composite resin in relation to configuration of the restoration. J Dent. Res. 1987; 66 (11):1636-9.*
25. *García Barbero J. Problemas de las resinas compuestas. Patología y Terapéutica Dental de J. García Barbero. Ed Síntesis. 1997 p: 436-49. 1997.*
26. *Feilzer AJ, De Gee AJ, Davidson CL. Quantitative determination of stress reduction by flow in composite restorations. Dent Mater. 1990;6:167-71.*